Tratamentul leucemiei acute mieloide – între beneficiu terapeutic şi patologie iatrogenă – prezentare de caz

Acute myeloid leukemia treatment – between therapeutic benefit and iatrogenic pathology – case report

Anca Bacârea[1*], Bogdana Dorcioman[2] , Minodora Dobreanu[1], Galafteon Oltean[3], Smaranda Demian[3], Anamaria Rusu[4] , Maria T. Dogaru[4], Camil Eugen Vari[4]

1. Universitatea de Medicină şi Farmacie Tîrgu-Mureş, Facultatea de Medicină, Disciplina Laborator Biochimie Clinică
2. Spitalul Clinic Judeţean de Urgenţă Mureş, Laboratorul Clinic Central
3. Spitalul Clinic Judeţean de Urgenţă Mureş, Clinica Medicală I, Departamentul de Hematologie
4. Universitatea de Medicină şi Farmacie Tîrgu-Mureş, Facultatea de Farmacie, Disciplina de Farmacologie-Farmacoterapie

Rezumat

Tratamentul de elecţie al leucemiei acute mieloide include derivaţii antraciclinici şi citarabina, iar factorul care limitează eficacitatea terapeutică este toxicitatea medicamentoasă doză-dependentă. Pe lângă reacţiile adverse specifice medicaţiei citostatice, cea mai gravă reacţie adversă a medicaţiei de elecţie este toxicitatea cardiacă. În lucrare sunt prezentate detaliile unui caz clinic semnificativ, fiind discutate aspecte privind medicaţia administrată şi riscurile iatrogene, precum şi prognosticul pacientului.

Cuvinte cheie: *leucemie acută mieloidă, tratament, prognostic*

Abstract

The treatment of acute myeloid leukemia specific includes antracyclinic compounds and cytrabine; the limitation factor of clinical efficacy is dose-related drug toxicity. Beside cytotoxic specific adverse reactions, the claimed medication presents a target cardiac toxicity. This paper presents a clinical case, the relationship between medication and iatrogenic risks and also patient prognosis.

Key words: *acute myeloid leukemia, treatment, prognostic*

[*]**Adresa pentru corespondenţă:** Anca Bacârea, Str. Gh. Marinescu, Nr. 66/18, Tîrgu Mureş
Tel. 0744325277, E-mail: bacareaa@yahoo.com
Adresa instituţiei: Universitatea de Medicină şi Farmacie Tîrgu-Mureş, Facultatea de Medicină, Disciplina Laborator Biochimie Clinică, Str. Gh. Marinescu Nr. 38

Introducere

Tratamentul leucemiei acute mieloide (LAM) ridică probleme privind siguranța terapiei, reacțiile adverse fiind frecvente şi adeseori de mare gravitate. În plus, diveresele co-morbidități, receptivitatea crescută a pacienților la infecții, precum şi medicația necesară ridică adesea probleme privind ajustări de posologie sau de contraindicații relative cauzate de posibilele interacțiuni medicamentoase.

Material şi metodă

În lucrare este prezentat cazul clinic al unui bărbat în vârstă de 60 ani, internat în Clinica Medicală I a Spitalului Clinic Județean de Urgență Mureş, în ianuarie 2007, Departamentul de Hematologie, care a fost monitorizat din punctul de vedere al evoluției clinice şi paraclinice, al siguranței tratamentului specific şi al stărilor co-morbide (inclusiv al celor induse iatrogen).

Din *anamneza* pacientului menționăm că acesta a prezentat în antecedente tumoră de colon ascendent operată, fără chimioterapie, scădere ponderală, fatigabilitate, dispnee la eforturi medii, transpirații, dureri articulare (genunchi stâng). Examenul clinic la internare a indicat: stare generală medie, tegumente, mucoase palide, zgomote cardiace tahiritmice, frecvența cardiacă: 93 bătăi/minut, presiunea arterială: 140/80mmHg, ficat palpabil (2-3 cm sub rebordul costal), fără splenomegalie, genunchi stâng tumefiat, dureros la palpare şi mobilizare. *Investigațiile paraclinice* la internare au arătat: leucocitoză (14960/mm^3), anemie (hemoglobină 4,2 g/dl), trombocitopenie (91000/mm^3); frotiu periferic: 31% blaşti, 3% mielocite, 1% metamielocite, 12% nesegmentate, 41% neutrofile, 2% monocite, 10% limfocite. S-au evidențiat blaşti cu corpi Auer; examenul microscopic al măduvei osoase (MO): 28% mieloblaşti, 4% promielocite, 17% mielocite, 16% metamielocite, 13% nesegmentate, 10% segmentate, eritroblaşti (1% bazofili, 4% policromatofili, 2% oxifili), 1% plasmocite, 4% limfocite; MO cu celularitate bogată, infiltrată cu blaşti-28%, cu aspect morfologic de mieloblaşti. Restul treptelor de maturație sunt prezente, cu modificări displazice: hipogranulare, hiposegmentare, rare metamielocite gigante. Seria eritroblastică este foarte slab reprezentată (7%), prezenți eritroblaşti cu cariorexe, corpi Jolly; megacariocite prezente, rare. Examenul citochimic a evidențiat 90% blaşti peroxidazo-pozitivi. Morfologic şi citochimic s-a stabilit diagnosticul de LAM, subtipul FAB M2. S-a efectuat analiza citogenetică (cariotip din sânge periferic) pe limfocite cultivate in vitro. Au fost examinate 20 de metafaze, din care 11 au fost cariotipate; două dintre ele au prezentat monosomie 17 (45,XY,-17). În restul metafazelor examinate nu s-au detectat anomalii numerice sau structurale ale cromozomilor (46, XY) (*Figura 1*).

S-a introdus tratamentul specific - prima cură de inducție cu schema (3 + 5) epirubicina + citarabina: 3 zile epirubicina + 5 zile citarabina. Cura a fost fără răspuns terapeutic (20% blaşti în MO – februarie 2007). Datorită rezistenței la prima cură, s-a schimbat tratamentul pe schema (3-7) mitoxantrona + citarabina: zilele 1-3 mitoxantrona 20 mg/zi + zilele 1-7 citarabina 200 mg/zi.

Pe lângă acestea se mai administrează concentrat trombocitar, antimicotic, hepatoprotectoare, etamsilat, metilprednisolona, antiemetic, antibiotic: ceftazidima, cefalosporina generatia III, sulfamethoxazol - trimethoprim, ciprofloxacina, teicoplanin, antibiotic glicopepetidic, meropenem, amikacina, aminoglicozid generatia III, netilmicina, aminoglicozid generatia III. Hemocultura a arătat, înainte de tratament antibiotic, Staphylococ coagulazo-negativ, meticilino sensibil (MSSA). După tratament antibiotic, hemocultura este negativă.

După a doua cură de inducție pacientul intră în remisie hematologică. Recomandările terapeutice la externare au fost: acid folic, metilprednisolona, ranitidina şi revenire pentru

Figura nr. 1 — Cariotip anormal (monosomie 17)

consolidarea tratamentului.

În perioada 11.04.2007 - 04.05.2007 se continuă tratamentul - prima cură de consolidare cu:

- 3 + 5 epirubicina + citarabina
- 3-7 mitoxantrona - citarabina

Prezintă flebită ca reacție adversă, se administrează teicoplanin, în urma căruia dezvoltă o reacție de hipersensibilitate. Se continuă tratamentul, favorabil, cu linezolid (altă clasă de antibiotice).

În perioada 28.05.2007 - 15.06.2007 s-a administrat a doua cură de consolidare: mitoxantrona, citarabina, ondansetron, pantoprazol, concentrat trombocitar, Neupogen (factor de creştere al coloniilor de granulocite), antibiotic. În ziua 11, pacientul prezintă aplazie medulară şi peteşii la nivelul abdomenului şi membrelor

inferioare. Recomandările la externare au fost: regim de viață echilibrat, amoxicilină, sulfamethoxazol - trimethoprim.

Urmează în continuare tratamentul de consolidare şi rămâne în remisie hematologică până în noiembrie 2007, când apare recăderea: leucocite 119.000 /mm^3, trombocite 20.000/ mm^3, iar la examinarea frotiului de sânge periferic se evidențiază 50% mieloblaşti, cu corpi Auer. La recădere se efectuează imunofenotiparea din sânge periferic, utilizând un panel larg de anticorpi monoclonali (selecția blaştilor s-a făcut în funcție de nivelul de expresie a CD45):

- HLA-DR (Becton Dikinson - BD, clona L243), CD 13 (BD, clona L138), CD45 (BD, clona 2D1)
- CD34 (BD, clona 8G12), HLA-DR (BD, clona L243), CD45 (BD, clona 2D1)
- CD34 (BD, clona 8G12), CD 13 (BD, clona L138), CD45 (BD, clona 2D1)
- CD34 (BD, clona 8G12), CD 33 (BD, clona P.676), CD45 (BD, clona 2D1)
- CD64 (Serotec, clona 10.1), CD11b (clona D12), CD45 (BD, clona 2D1)
- CD34 (BD, clona 8G12), CD19 (clona 4G7), CD45 (BD, clona 2D1)
- CD4 (BD, clona SK3), CD8 (BD, clona SK1), CD3 (BD, clona SK 7)
- CD7 (BD, clona 4H9), CD 13 (BD, clona L138), CD45 (BD, clona 2D1)

Rezultate

La imunofenotiparea efectuată la recădere s-au evidențiat 57% blaşti (nivel scăzut de expresie a markerului CD45), iar analiza s-a efectuat pe populația blastică.

S-au obținut următoarele rezultate: HLA-DR 95,5%; HLA-DR/CD13(dublu pozitiv) 82,5%; CD34 61%; CD34/HLA-DR (dublu pozitiv) 54,5%; CD33 96,2%; CD34/CD33 (dublu pozitiv) 61,8%; CD13 95%; CD34/CD13 (dublu pozitiv) 60,7% (*Figura 2 a, b*). Markerii CD7, CD11b, CD19, CD64 au fost negativi. Raporul CD4/CD8 a fost 2,4. Populația analizată prezintă markeri comuni de linie mieloidă, fără markeri aberanți. Imunofenotiparea susține diagnosticul inițial LAM, M2.

Pacientul nu intră în a doua remisie hematologică, starea sa generală se degradează treptat, iar în februarie 2008 decedează.

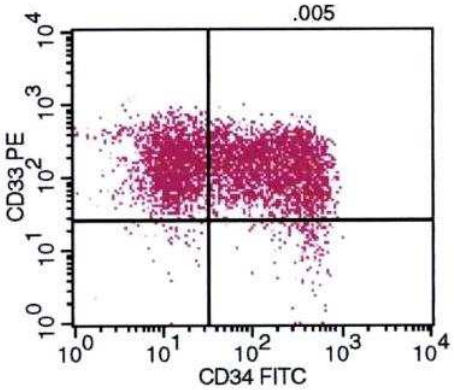

Quad	% Gated
UL	34.44
UR	61.84
LL	0.75
LR	2.97

Figura 2a. Expresia markerilor CD33 şi CD34

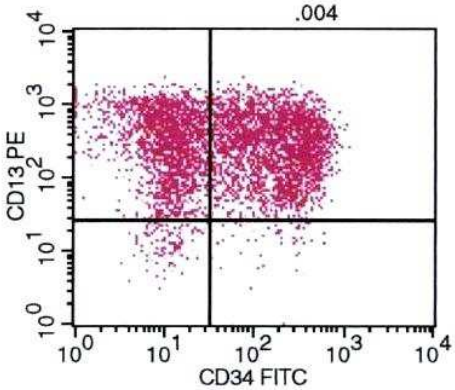

Quad	% Gated
UL	35.63
UR	60.75
LL	2.42
LR	1.19

Figura 2b. Expresia markerilor CD13 şi CD34

Tabelul I. Evoluția mielogramei în timp

Parametrul	Valori normale (%)	Valori obținute (%)			
		25. 01. 2007	19. 02. 2007	29. 03. 2007	13. 12. 2007
Mieloblaşti	0,5-1,5	28	20	2	37
Promielocite	1-4	4	5	2	11
Mielocite	15-20	17	25	8	17
Metamielocite	10-15	16	18	11	8
Nesegmentate	15-25	13	8	7	6
Segmentate	15-30	10	9	4	9
Serie eritrocitară	13,5-31	7	3	63	5
Limfocite	1-5	4	7	3	5
Plasmocite	1-2	1	3	0	1

Toxicitatea tratamentului s-a monitorizat prin urmărirea unor parametrii biochimici: transaminaze, uree, creatinină, lactat dehidrogenază (LDH), fosfataza alcalină (FAlc), electrocardiogramă (ECG).

În *Tabelul I* este prezentată evoluția mielogramei.

Discuții

Leucemiile acute reprezintă un grup de afecțiuni hematologice maligne, în care caracteristicile clinice, morfologice, imunologice şi moleculare sunt foarte variate[1]. Este cunoscut faptul că răspunsul la tratament este unul dintre cei mai importanți factori de prognostic în LAM.

S-a început cura de inducție cu antraciclină (epirubicină), care reprezintă tratament de elecție în LAM. Aceasta, însă nu dă rezultate şi se continuă cu mitoxantronă în loc de epirubicină, cu rezultate mai bune. Pe lângă acest tratament se mai administrează şi antibiotice datorită depistării stafilococului auriu meticilino-sensibil în sânge. Totuşi se administrează aminoglicozide din generația III în combinație cu glicopeptide, cefalosporine generația III şi carbapenemi.

Pacientul prezintă transaminazele serice crescute şi se administrează hepatoprotectoare, care au remediat acest inconvenient.

Concentratul trombocitar şi factorul de creştere al granulocitelor s-au adminstrat datorită aplaziei medulare apărute în urma tratamentului de citoreducție.

Ondasetronul este necesar ca tratament adjuvant pentru a contracara greața şi vărsăturile produse de tratamentul citostatic. Pantoprazolul este recomandat pentru a scădea efectele nedorite ale acidității gastrice asupra mucoasei afectate de acest tratament.

Deşi în cazul de față toxicitatea cardiacă a medicației citotoxice nu a ridicat probleme deosebite (ținând cont de tropismul farmacotoxicologic al antraciclinelor şi derivaților analogi), managementul acestei complicații nu este suficient de bine implementat în practica oncologică curentă. Mecanismul de producere a toxicitatii cardiace acute a antraciclinelor (incluzând aici şi analogii de sinteză ai acestora precum mitoxantrona) este necunoscut şi tratamentul este de susținere, simptomatic. De mult mai mare importanță terapeutică este cardiomiopatia cronică[4] care poate fi ireversibilă şi amenință viața. Această complicație este relaționată cu doza cumulativă. Manifestările clinice sunt rar întâlnite când doza cumulativă nu depăşeşte 400 mg/m^2, dar riscul creşte pe măsură ce doza depăşeşte 450 mg/m^2. Cardiomiopatia poate fi observată şi la doze mai mici, când se administrează şi alte medicamente cardiotoxice concomitent.

În România, eficacitatea tratamentului adjuvant cu dexrazoxan (analog al EDTA, care împreună cu metabolitul rezultat prin hidroliză previne formarea complexelor Fe^{3+}-antracicline şi reacţiile redox generatoare de radicali liberi) care protejează miocardul de stresul oxidativ este adesea subestimată, deşi produsul farmaceutic este înregistrat[5]. În pofida controverselor (unele studii clinice au arătat că odată cu scăderea toxicităţii a scăzut şi efectul antitumoral), se consideră că dexrazoxanul nu influenţează semnificativ activitatea antitumorală, care este mediată prin alt mecanism[3].

Evidenţierea anomaliilor cromozomiale este considerată în prezent cel mai important factor de prognostic în LAM[2,6]. În acest caz, analiza citogenetică a demonstrat prezenţa monosomiei 17, anomalie necaracteristică şi rar întâlnită în această afecţiune, care poate fi implicată în pierderea funcţiei proteinei p53. În ciuda subtipului FAB-M2, prezenţei mieloblaştilor cu corpi Auer, evoluţia pacientului a fost nefavorabilă, cu supravieţuire de 1 an de la diagnostic.

În ultimul timp, odată cu elucidarea a noi mecanisme implicate în patogenia LAM, au fost explorați o serie de agenţi terapeutici, incluzând anticorpi anti CD33, inhibitori ai proteinelor implicate în rezistenţa la droguri, inhibitori de farnezil transferază, inhibitori de tirozin kinază, agenţi anti transcripţie Bcl-2, noi agenţi alchilanţi şi analogi purinici. Aceşti agenţi au fost studiaţi în studii mici, cu rezultate promiţătoare, fiind însă necesare studii ample care să demonstreze dacă sunt eficiente[7].

Concluzii

În ciuda progreselor terapeutice, LAM rămâne o afecţiune cu prognostic nefavorabil şi cu evoluţie imprevizibilă. Se impune evaluarea prognostică a pacienţilor cu LAM la diagnostic şi după începerea tratamentului specific, cu stabilirea unui echilibru între tratamentul adaptat prognosticului, pe de o parte, şi efectele adverse ale acestuia pe de altă parte.

Bibliografie

1. Haferlach T, Kohlmann A, Schnittger S, et al, Global approach to the diagnosis of leukemia using gene expression profiling, Blood, 2005;106:1189-1198.
2. Leonard Debra G.B., Molecular Pathology in Clinica P ractice, 2007, ISBN: 978-0-387-33226-0.
3. Lipshultz S.E., Fifai N., Dalton V., et al., The effect of dexrazoxan on myocardial injury in Doxorubicin-treated children with acute lymphoblastic leukemia, N Engl J Med, 2004, vol. 35; 2: 14-153.
4. Minoti G., Cairo G., Monti E., Role of iron in anthracycline cardiotoxicity: new tones for an old song, FASEB Journal, 1999, 13: 199-212.
5. Nomenclatorul produselor medicale de uz uman înregistrate în România, Editura Medicală, Bucureşti, 2003.
6. Sahin FI, Kizilkilic E, Bulakbasi T, Yilmaz Z, Boga C, Ozalp O, Karakus S, Ozdogu H., Cytogenetic findings and clinical outcomes of adult acute myeloid leukaemia patients, Clin Exp Med. 2007 Sep;7(3):102-7.
7. Talman MS, New agents for the treatment of acute myeloid leukemia, Best Pract Res Clin Haematol., 2006, 19(2): 311-20.